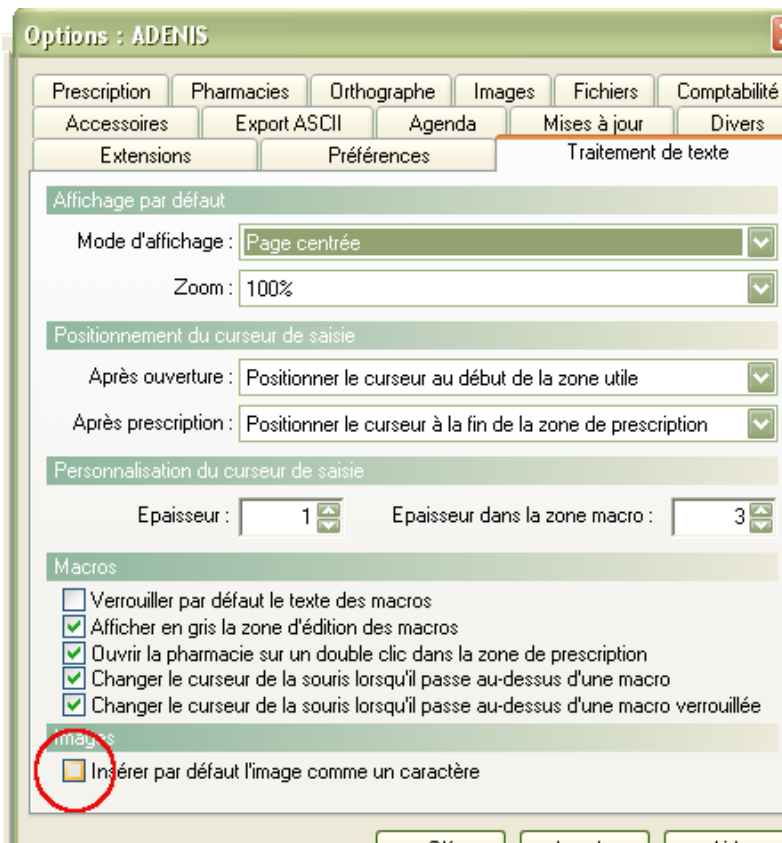


Comment insérer une image dans un courrier (3) ?

B - A partir d'une image issue d'un dossier d'archivage des images

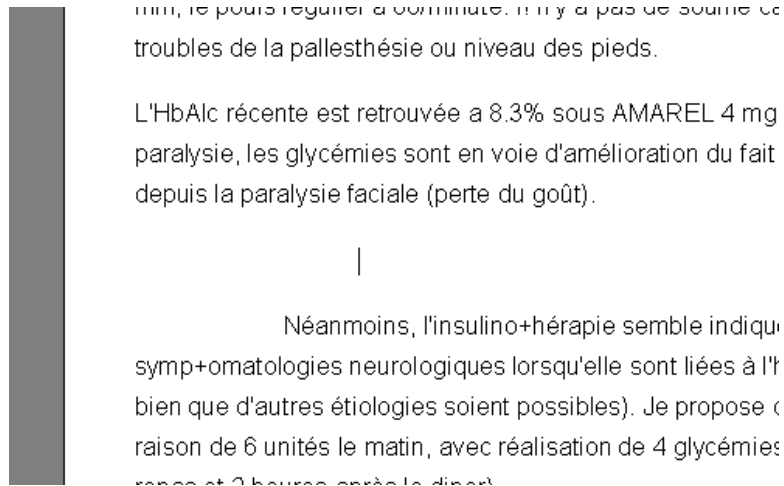
Il existe un paramétrage à effectuer au niveau des options « traitement de texte » selon que l'on veut – par défaut - que l'image se positionne dans le courrier « comme un caractère » (option ci dessous à cocher), ou selon que l'image se dépose sur le courrier en mode « flottant » (option comme ci-dessous non cochée)



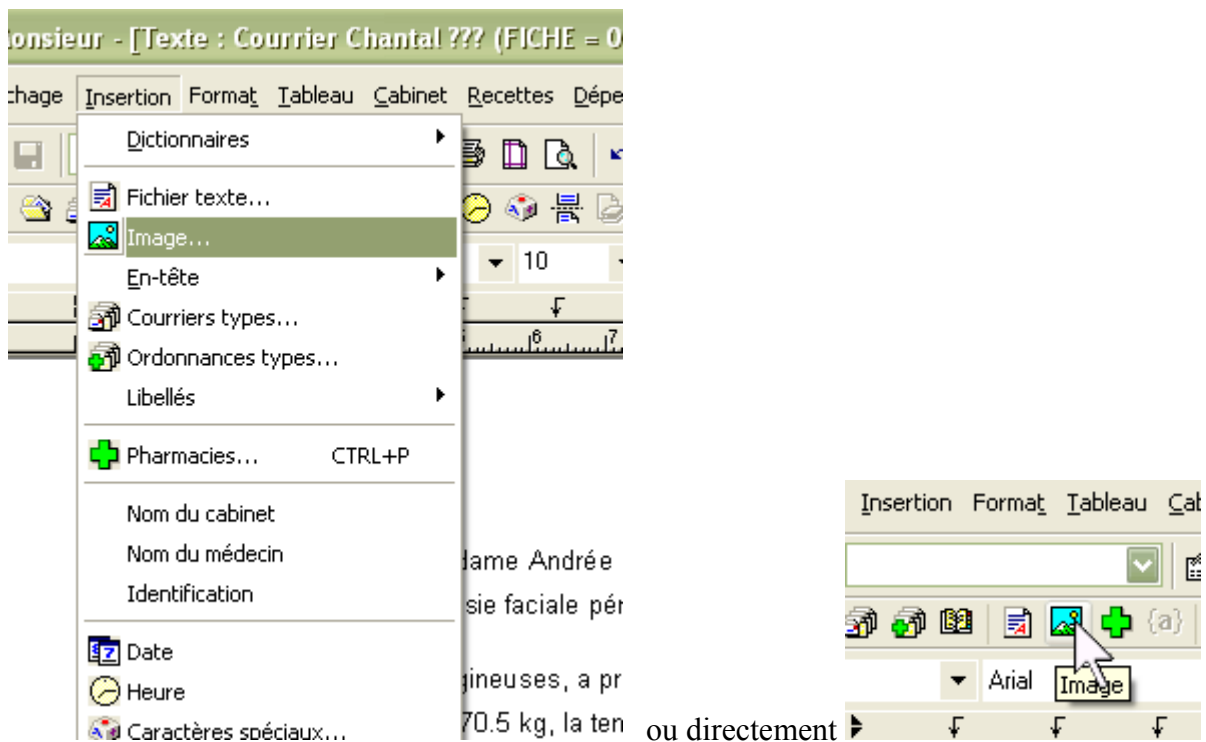
++ Insertion en mode « comme un caractère »

La méthode est sensiblement identique à celle décrite dans l'article [Comment insérer une image dans un courrier \(2\) ?](#) page 2/3

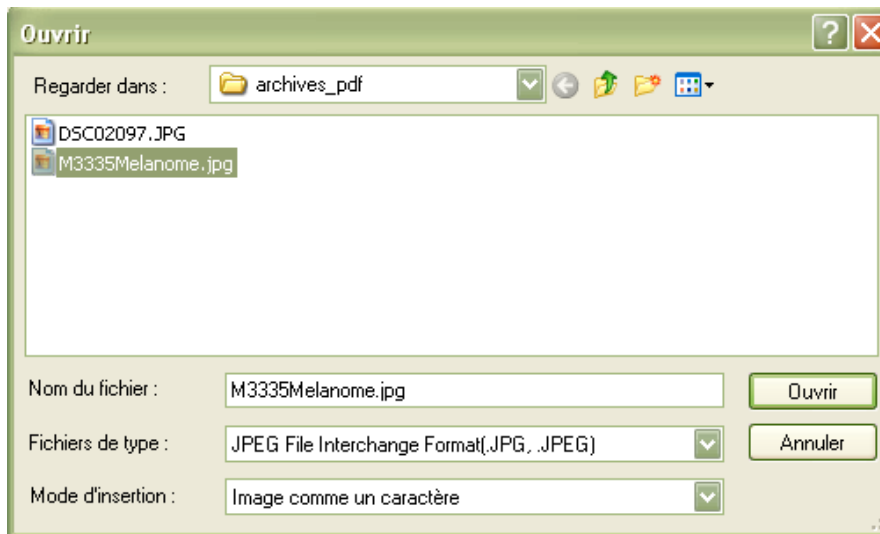
On détermine l'endroit sur le courrier en cours :



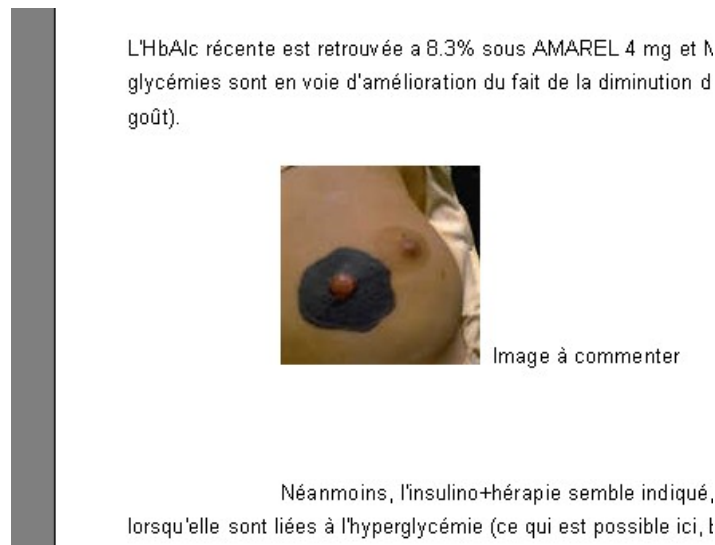mais ensuite, on ouvre le menu « insertion » puis « image »



ce qui ouvre une fenêtre qui permet de choisir l'image archivée voulue en mode « image comme un caractère » qui aura été paramétré pour un choix automatique comme dit précédemment.

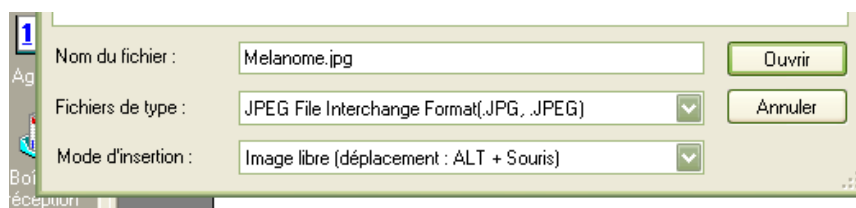


et on obtient le même résultat (avec une image prévue de même taille, ici 125 x 125) :



++ Insertion d'une image en mode « flottant » : c'est la deuxième solution proposée en ne cochant pas au niveau « option »

On agit de la même façon - **mais sans sélectionner d'endroit pour déposer l'image sur le courrier** - par ouverture du menu « Insérer » puis en cliquant sur « image... », ce qui ouvre le même dossier, mais avec un choix de « mode d'insertion » différent :



Un clic sur ouvrir, et l'image se dépose sur le courrier :



16000 AN60ULEME le Samedi 3 Décem

Chère Amie,

Merci de m'avoir adressé Madame / l'équilibre glycémique n'est pas optimal. Elle présente des sensations vertigineuses, a présenté des vomissements à l'occipitale droite. Le poids est de 70.5 kg, la tension artérielle est à 150/80

Elle ressent des sensations vertigineuses, a présenté des vomissements à l'occipitale droite. Le poids est de 70.5 kg, la tension artérielle est à 150/80

Comme indiqué au niveau « mode d'insertion », on appuie sur « Alt », et en même temps, on prend l'image avec la souris pour la promener, puis la déposer où bon nous semble.



r'avoir adressé Madame Andrée / émique n'est pas optimal. Elle / epuis 1 semaine sans am

es sensations vertigineuses, a p / ssent une pesanteur occipit

lle est à 150/80 mm, le pouls régulier a 80/minute. Il n'y a pas / s de la pallesthésie ou niveau des pieds.

te est retrouvée a 8.3% sous AMAREL 4 mg et METFORMINE / t en voie d'amélioration du fait de la diminution de la prise alim

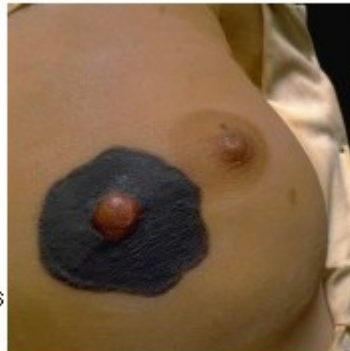nsulino+hérapie semble indiqué, car elle améliore les symptor / glycémie (ce qui est possible ci, bien que d'autres étiologies se

Le résultat n'est pas idéal.....

est de 70.5 kg, la tension artérielle est à 150/80 mm, le pouls
ou carotidien audible, pas de troubles de la pallesthésie ou niv

vue a 8.3% sous
glycémies sont en
la paralysie

érapie semble
logiques
d'autres étiologies
ANTUS à raison de
jour (avant chaque repas et 2 heures après le diner).



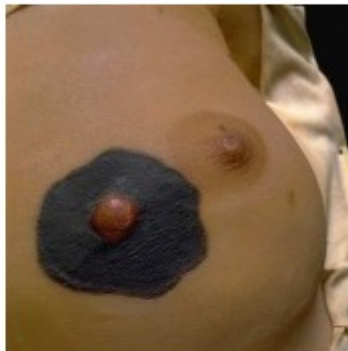AMAREL 4 m
voie d'amélior
faciale (perte
indiqué, car el
lorsqu'elle sor
soient possibl
6 unités le ma

Mais en plaçant le curseur sur le coté **gauche** de l'image, au niveau de chaque ligne, et en faisant une tabulation, cela devient plus esthétique.

Is est de 70.5 kg, la tension artérielle est à 150/80 mm, le pouls réguli
e ou carotidien audible, pas de troubles de la pallesthésie ou niveau de

ouvée a 8.3% sous
glycémies sont en
is la paralysie

érapie semble
ologiques
que d'autres
ANTUS à raison de
r jour (avant chaque repas et 2 heures après le diner).



AMAREL 4 mg et l
voie d'amélioration
faciale (perte du go
indiqué, car elle ar
lorsqu'elle sont liée
étiologies soient pc
6 unités le matin, a

(à suivre)

gal