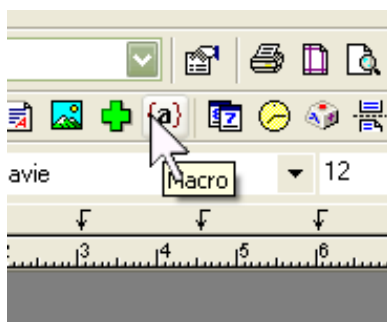


Comment insérer une image dans un courrier (2) ?

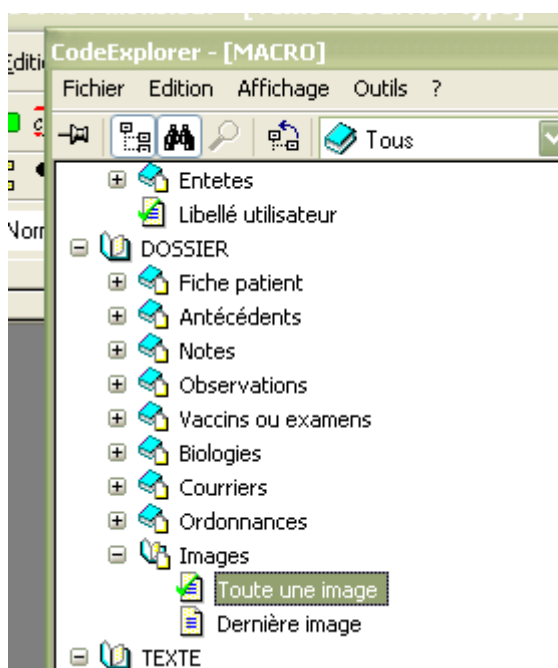
- A - A partir d'une image insérée directement dans le dossier patient (visible dans l'historique)

++ Il est possible de prévoir l'emplacement d'une telle image dans un courrier-type (il faut respecter la taille de l'image à l'emplacement réservé avant insertion, car on ne peut pas modifier la taille, contrairement à ce qu'il est possible de faire dans Word)

Mette le curseur à l'endroit choisi dans le courrier, cliquer sur l'icône « macro »




et choisir « toute une image »



Voilà donc un exemple de courrier-type :

Cabinet Bartempion 22 rue périgieux 16000 Angoulême ☎ : 05 45 92 58 99		
Docteur Yves ADENIS-LAMARRE **** Consultations libres : Lun Mer Ven : de 13 h 30 à 16 h 30 Mar Jeu Sam : de 9h à 12 h autres horaires : sur rendez-vous	(images)	{politesse} {patient} {sexe} {poids} {age}
		Angoulême le : {date}

Lors de l'appel de ce courrier-type dans un dossier patient, helloworld demandera de choisir une image parmi celles enregistrées directement dans le dossier du patient :

Cabinet Bartempion 22 rue périgieux 16000 Angoulême ☎ : 05 45 92 58 99		
Docteur Yves ADENIS-LAMARRE **** Consultations libres : Lun Mer Ven : de 13 h 30 à 16 h 30 Mar Jeu Sam : de 9h à 12 h autres horaires : sur rendez-vous		Madame DUSEIN Jacqueline Feminin 66,00 kg 45 ans
		Angoulême le : mardi 28 novembre 21

++ Il est aussi possible d'insérer l'image du dossier-patient sans intervention de macro, à l'endroit où l'on veut dans un courrier : on met le curseur à l'endroit choisi :

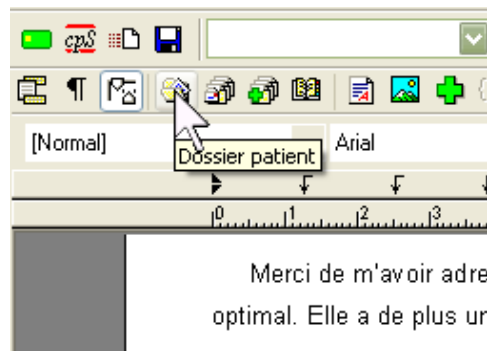
min, je peux regarder à continuer. Il n'y a pas de source de troubles de la pallesthésie ou niveau des pieds.

L'HbA1c récente est retrouvée à 8.3% sous AMAREL 4 mg paralysie, les glycémies sont en voie d'amélioration du fait depuis la paralysie faciale (perte du goût).

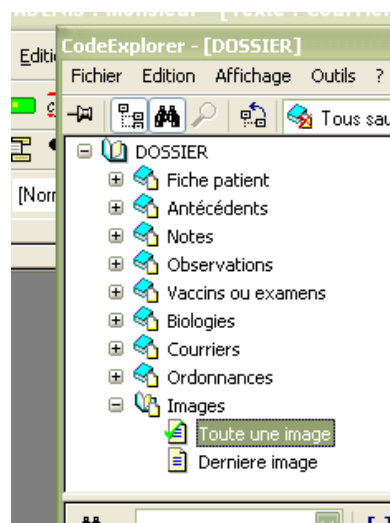
|

Néanmoins, l'insulino+hérapie semble indiqu symp+omatologies neurologiques lorsqu'elle sont liées à l' bien que d'autres étiologies soient possibles). Je propose (raison de 6 unités le matin, avec réalisation de 4 glycémies rapid et 2 heures après le dîner).

On clique sur l'icône « dossier patient »



On choisi « toute une image » par double-clic gauche



et l'image s'insère à l'endroit choisi « comme un caractère », ce qui fait que l'on peut mettre un petit commentaire à coté.

L'HbA1c récente est retrouvée a 8.3% sous AMAREL 4 mg et N glycémies sont en voie d'amélioration du fait de la diminution d goût).



Image à commenter

Néanmoins, l'insulino+hérapie semble indiqué, lorsqu'elle sont liées à l'hyperglycémie (ce qui est possible ici, t

(à suivre)

Ycl